دانشکده علوم پزشکی و خدمات بهداشتی درمانی تربت جام
مجله تحقیق و توسعه سلامت
دوره۳ ،شماره ۲، تابستان ۱۴۰۴

مرور سیستماتیک ارزیابی مورفولوژی اووسیت در لقاح آزمایشگاهی انسانی

زهراسعادتیان(PhD)[1]، شادان نوید[2] (PhD)

مقاله مروری

چکیده

سابقه و هدف: انتخاب اووسیت‌هایی با پتانسیل رشد مطلوب می‌تواند به‌طور قابل‌توجهی کارایی لقاح آزمایشگاهی (IVF) را افزایش دهد؛ این موضوع به‌ویژه در کشورهایی با محدودیت‌های قانونی، فرهنگی یا مذهبی پیرامون تولید جنین‌های مازاد اهمیت بیشتری می‌یابد. هدف از این مرور سیستماتیک، بررسی ارتباط بین ویژگی‌های مورفولوژیکی اووسیت و پیامدهای موفقیت IVF/ICSI است.

مواد و روش‌ها : این مطالعه طبق دستورالعمل PRISMA انجام شد. پایگاه‌های اطلاعاتی MEDLINE، ISI Web of Knowledge، Science Citation Index، Cochrane Controlled Trials Register و Ovid به‌طور سیستماتیک جست‌وجو شدند. تنها مقالات انگلیسی‌زبان وارد مرور شدند و گزارش‌های موردی حذف گردیدند. معیارهای ورود و خروج، فرآیند غربالگری مطالعات و روش ارزیابی کیفیت مقالات به‌صورت دقیق تعریف و اجرا شد.

یافته‌ها: نتایج حاصل از مرور مطالعات نشان دادند که برخی ویژگی‌های مورفولوژیکی اووسیت، نظیر ضخامت زونا پلوسیدا، یکنواختی گرانولا سیتوپلاسم مرکزی و حضور دوک میوزی قابل مشاهده با میکروسکوپ پلاریزه، با نرخ بالاتر موفقیت در IVF/ICSI ارتباط معناداری دارند. در مقابل، ویژگی‌هایی مانند شکل جسم قطبی و فضای پری‌ویتلین در مطالعات مختلف نتایج متناقضی نشان داده‌اند. این یافته‌ها بر نقش بالقوه برخی معیارهای مورفولوژیکی در پیش‌بینی کیفیت اووسیت دلالت دارند، اما عدم یکنواختی در معیارهای ارزیابی، نیاز به استانداردسازی را برجسته می‌سازد.

نتیجه گیری : ارزیابی مورفولوژیکی اووسیت‌ها می‌تواند ابزاری کمک‌کننده در انتخاب اووسیت‌های باکیفیت و بهینه‌سازی پیامدهای IVF باشد. بااین‌حال، برای اعتباربخشی و تعمیم‌پذیری این شاخص‌ها، تدوین معیارهای استاندارد و انجام مطالعات بیشتر ضروری است.

واژه های کلیدی :کیفیت اووسیت، دوک میوزی، زونا پلوسیدا.

نویسنده مسئول: شادان نوید، گروه علوم تشریح، دانشکده پزشکی، مرکز تحقیقات عوامل اجتماعی موثر بر سلامت دانشگاه علوم پزشکی گناباد، گناباد، ایران.
تلفن: ۰۹۱۲۲۳۴۲۰۲۲ E-mail: navidshadan@gmail.com

۱. استادیار ژنتیک پزشکی، گروه فیزیولوژی، دانشکده پزشکی، مرکز تحقیقات بیماریهای عفونی، دانشگاه علوم پزشکی گناباد، گناباد، ایران.
۲. استادیار علوم تشریحی، گروه علوم تشریح، دانشکده پزشکی، مرکز تحقیقات عوامل اجتماعی موثر بر سلامت دانشگاه علوم پزشکی گناباد، گناباد، ایران.

دریافت:۱۴۰۴/۰۱/۲۷ **اصلاح:** ۱۴۰۴/۰۳/۰۸ **پذیرش:**۱۴۰۴/۰۳/۱۴

[Downloaded from jhrd.trjums.ac.ir on 2026-02-04]

[DOI: 10.61882/jhrd.3.2.29]

مقدمه

ارزیابی مورفولوژیکی جنین‌های پیش‌کاشت در آزمایشگاه‌های باروری انسان نقش مهمی دارد. بررسی‌های میکروسکوپی معکوس هر دو روز یک‌بار در طول کشت جنین انجام می‌شود و معیارهای بین‌المللی برای توصیف کمی ویژگی‌ها استفاده می‌شود، اما ارزش پیش‌بینی‌کننده این پارامترها مورد تردید است (۱, ۲). مشاهده پیوسته توسعه جنین به صورت زمان‌محور (Time-lapse)،می‌تواند اطلاعاتی دقیق‌تری ارائه دهد (۳)، اما بیشتر فناوری‌های موجود در حال حاضر بسیار گران‌قیمت هستند و برای استفاده متداول در IVFانسانی مناسب نیستند.جالب اینجاست که در کار روزمره یک آزمایشگاه معمولIVF ، ارزیابی مورفولوژیکی اووسیت‌های برداشت‌شده به‌طور نسبتاً سطحی انجام می‌شود. بررسی معمول اووسیت‌های تلقیح‌شده در محیط کشت محدود به ارزیابی کلی مورفولوژی کومولوس با استفاده از میکروسکوپ استریو است. در آزمایشگاه‌های معمولیIVF ، معمولاً ارزیابی مورفولوژیکی اووسیت‌های جمع‌آوری‌شده به‌طور سطحی انجام می‌شود. در روش‌های استاندارد، اووسیت‌های تلقیح‌شده در محیط کشت تنها از نظر ظاهر کلی کومولوس با استفاده از میکروسکوپ استریو بررسی می‌شوند. در مورد روشICSI ، پس از برداشتن پوشش اووسیت، با میکروسکوپ معکوس بررسی سریعی انجام می‌گیرد که شامل ارزیابی سیتوپلاسم، فضای پیرامون تخمک و زونا پلوسیدا است. این بررسی، اطلاعاتی مختصر و کلی درباره مراحل رشد مثل وزیکول جنینی ، متافاز I و II ،کیفیت اووسیت (مانند علائم تخریب در سیتوپلاسم، جسم قطبی یا زونا پلوسیدا) ارائه می‌دهد. در نهایت، تمام اووسیت‌های مرحله متافاز (MII) II برای روش تزریق درون سیتوپلاسمی اسپرم یا میکرواینجکشن ((ICSI استفاده می‌شوند و از آن به بعد، پتانسیل رشد جنین صرفاً بر اساس مورفولوژی آن ارزیابی می‌شود، بدون در نظر گرفتن کیفیت اووسیتی که از آن گرفته شده است. ظاهر کلی اووسیت‌ها در زیر میکروسکوپ نوری در مقایسه با جنین‌ها و اسپرم‌ها چندان جذاب نیست. با این وجود، کیفیت اووسیت یکی از عوامل اساسی و محدودکننده در باروری زنان به شمار می‌آید و توان بالقوه آن برای رشد، نقش مهمی نه فقط در فرآیند لقاح، بلکه در مراحل بعدی تکامل ایفا می‌کند (۴).

طبق برخی مطالعات، کیفیت اووسیت‌ها تأثیر قابل‌توجهی بر فنوتیپ نسل‌های بالغ دارد (۵،۶).استفاده از روش تحریک تخمدان در درمان ناباروری شرایط را پیچیده‌تر می‌سازد. در حالی که در شرایط طبیعی (درون‌تنی)، بلوغ اووسیت نتیجه یک فرآیند طولانی و دقیق انتخاب طبیعی است (۷-۹)، روش‌های تحریک تخمدان این فرآیند طبیعی را مختل می‌کنند. این روش‌ها منجر به بلوغ اووسیت‌هایی می‌شوند که کیفیت ذاتی آن‌ها کاهش‌یافته است. چنین اووسیت‌هایی معمولاً باعث شکست در لقاح، رشد ناقص جنین یا بروز پیامدهای نامطلوب بلندمدت در بدن می‌شوند (۱۰).کیفیت اووسیت‌ها تنها توسط ژنوم هسته‌ای و میتوکندری تعیین نمی‌شود، بلکه میکرومحیطی که توسط تخمدان و فولیکول پیش از تخمک‌گذاری فراهم می‌شود نیز می‌تواند بر ترنسکریپشن و ترجمه تاثیر بگذارد (۵). به‌دلیل پیچیدگی این فرآیند، به‌نظر می‌رسد که امکان ندارد یک عامل، ویژگی یا مکانیزم واحد به‌طور کامل و به‌درستی نشان‌دهنده توان توسعه‌ای مناسب اووسیت‌ها است (۱۱). بنابراین، برای به‌دست آوردن اطلاعات کامل درباره کیفیت اووسیت، لازم است که یک تحلیل دقیق و غیرتهاجمی از نشانگرهای کلیدی انجام شود (۱۲). با وجود تحقیقات گسترده و برخی نتایج امیدوارکننده، استفاده از تکنیک‌های میکروآرایه و طیف‌سنجی جرمی برای شناسایی پروتئین‌ها و متابولیت‌های اووسیت‌های جداگانه همچنان در مراحل ابتدایی قرار دارد (۱۳،۱۵). در حال حاضر، رویکرد معمول در جنین‌شناسی انسانی این است که مشکل را به تعویق بیندازند؛ به این معنا که تمام اووسیت‌هایی که معیارهای اولیه مرحله MII را دارند، لقاح داده می‌شوند. انتخاب جنین‌ها تنها بر اساس ویژگی‌های ظاهری پس از لقاح انجام می‌شود. در نتیجه، ممکن است جنین‌هایی که ظاهراً مناسب به نظر می‌رسند اما نقص‌های ذاتی دارند، به محیط کشت منتقل شوند. این امر می‌تواند به رشد ناقص جنین، نرخ پایین بارداری، سقط جنین و مشکلات دیگر منجر شود.هدف این مطالعه مروری، بررسی مقالات موجود درباره ارزش پیش‌بینی‌کننده ویژگی‌های ظاهری اووسیت‌های انسانی در مرحله MII و تأثیر آن‌ها بر توانایی رشد اووسیت‌ها بوده است. ارزیابی اووسیت‌هایی که در محیط کشت یا در حالت فریز شده بالغ می‌شوند، در این مرور

[Downloaded from jhrd.trjums.ac.ir on 2026-02-04]
[DOI: 10.61882/jhrd.3.2.29]

گنجانده نشده است، زیرا تنوع تکنیک‌ها و کمبود داده‌های مربوط به ارزیابی ظاهری آن‌ها این امکان را محدود کرده است.

مواد و روش‌ها

Cochrane Controlled Trials ،Science Citation Index Register و Ovid جستجو شدند. این مرور بر اساس دستورالعمل PRISMA انجام شد. پایگاه‌های داده MEDLINE، ISI Web of Knowledge، کلیدواژه‌های جستجو شامل «کیفیت اووسیت انسان»، «مورفولوژی اووسیت»، «اووپلاسم»، «زونا پلوسیدا» و «اسپینل میوزی» به‌صورت ترکیبی با عملگرهای بولی (AND/OR) بودند. معیارهای ورود شامل مطالعات اصلی مرتبط با مورفولوژی اووسیت در مرحله MII و نتایج IVF/ICSI، منتشرشده به زبان انگلیسی بود. گزارش‌های موردی، مقالات مروری، و مطالعات غیرانگلیسی حذف شدند. فرآیند غربالگری در دو مرحله (بررسی عنوان/چکیده و متن کامل) توسط دو محقق مستقل انجام شد و اختلافات با بحث یا نظر هر دو محقق حل شد. داده‌ها شامل ویژگی‌های مورفولوژیکی (زونا پلوسیدا، گرانولاسیون سیتوپلاسم، اسپینل میوزی و غیره)، نرخ موفقیت IVF/ICSI و همبستگی‌های آماری استخراج شدند. کیفیت مطالعات با ابزار AMSTAR2 ارزیابی شد.

یافته ها

کمپلکس کومولوس–اووسیت

ویژگی‌های مورفولوژیکی به‌دست‌آمده از روش‌های غیرتهاجمی در ارتباط با توان توسعه‌ای بعدی، در ۵ مطالعه بررسی شد. رتنچایانون و همکاران گسترش هر دو لایه کومولوس و کُرونا رادیاتا را به‌طور جداگانه درجه‌بندی کردند. طبق نتایج آن‌ها، هیچ ارتباطی بین مورفولوژی کمپلکس کومولوس - اووسیتها (COC) و نرخ‌های لقاح، تقسیم و بارداری بالینی مشاهده نشد. ایبِنر و همکاران نیز درجه‌بندی مشابهی انجام دادند و به نتیجه مشابهی رسیدند؛ با این حال، آن‌ها دریافتند که وجود لخته‌های خونی (ولی نه توده‌های آمورف) با گرانولاسیون مرکزی متراکم اووسیت‌ها همراه است و تأثیر منفی بر نرخ لقاح و نرخ بلاستوسیست‌ها دارد. هر دو مطالعه ارتباطی بین لایه بسیار متراکم کُرونا رادیاتا و کاهش بلوغ اووسیت‌ها پیدا کرده‌اند.در مطالعه‌ای توسط رتنچایانون و همکاران، گسترش دو لایه کومولوس و کرونا رادیاتا به‌صورت جداگانه ارزیابی شد. یافته‌ها نشان دادند که هیچ ارتباطی میان مورفولوژی COC و نرخ‌های لقاح، تقسیم سلولی و بارداری بالینی وجود ندارد (۱۶). ایبِنر و همکاران مطالعه مشابهی انجام دادند و به نتیجه‌ای مشابه رسیدند؛ با این تفاوت که آن‌ها متوجه شدند وجود لخته‌های خونی (و نه توده‌های آمورف) با گرانولاسیون مرکزی متراکم اووسیت‌ها ارتباط دارد و تأثیر منفی بر نرخ لقاح و بلاستوسیست‌ها می‌گذارد. علاوه بر این، هر دو مطالعه تأیید کردند که لایه بسیار متراکم کرونا رادیاتا با کاهش بلوغ اووسیت‌ها مرتبط است (۱۷). برعکس سایر مطالعات، لین و همکاران با استفاده از یک سیستم امتیازدهی پنج درجه‌ای که عمدتاً بر پایه مورفولوژی سلول‌های کومولوس-کرونا رادیاتا طراحی شده بود، ارتباطی میان پتانسیل رشد در محیط آزمایشگاهی و کیفیت بلاستوسیست‌ها شناسایی کردند. علاوه بر این، یک سیستم امتیازدهی دیگر برای ارزیابی کیفیتCOC ها نیز وجود داشت که ارتباط‌هایی میان کیفیت مشاهده‌شده و نرخ‌های لقاح و بارداری بعدی را نشان می داد (۱۸). نگ و همکاران، در برنامه‌ای که به اهدا اووسیت اختصاص داشت نشان دادند مورفولوژی کومولوس-کرونال با نرخ لقاح همبستگی دارد و این موروفولوژی می تواند در موفقیت بارداری موثر باشد (۱۹). سالومِتس و همکاران) ارتباط قوی‌ای میان منبع اووسیت و کیفیت جنین یافتند، در حالی که مشخص شد نرخ تقسیم جنین تحت تأثیر هر دو عامل اووسیت و اسپرم قرار دارد (۲۰).

زونا پلوسیدا

ارزیابی غیرتهاجمی زونا پلوسیدا اووسیت‌ها در بسیاری از مطالعات مورد بررسی قرار گرفته است. یافته‌ها نشان داد که تیرگی زونا تأثیری بر نرخ لقاح، کیفیت جنین و میزان کاشت ندارد. همچنین بر بقا در کرایو جنین‌ها، نرخ بلاستوسیست و هچینگ بعدی نیز تأثیری مشاهده نشد (۲۱،۲۳). طبق مطالعات مختلف، هیچ ارتباطی بین ضخامت زونا (۲۴) یا ضخامت همراه با تیرگی آن (۲۵) و لقاح، مورفولوژی پروهسته، رشد جنین یا بارداری بالینی مشاهده نشد. اما برتراند و همکاران (۲۶) گزارش کردند که اووسیت‌هایی با زونا پلوسیدای نازک‌تر، نرخ لقاح بیشتری داشتند. از سویی دیگر،

[Downloaded from jhrd.trjums.ac.ir on 2026-02-04]
[DOI: 10.61882/jhrd.3.2.29]

ضخامت بیشتر لایه داخلی زونا با افزایش نرخ بلاستوسیست (۲۷) و همچنین افزایش رشد جنین و نرخ بارداری بالینی (۲۸) ارتباط دارد. تنوع بیشتر در ضخامت زونا پلوسیدا با بهبود کیفیت جنین مرتبط بوده است (۲۹, ۳۰). افزایش بایرفرنجنس لایه داخلی زونا پلوسیدا با بهبود عملکرد در شرایط آزمایشگاهی، مانند افزایش نرخ لقاح و توسعه جنین، مرتبط شناخته شده است (۲۸). با این حال در مطالعه‌ای منتشرشده دیگری، هیچ ارتباطی بین بایرفرنجنس بالا یا پایین زونا و نرخ لقاح یا کیفیت جنین پیدا نشد (۳۱). از سوی دیگر، استفاده از اووسیت‌هایی با بایرفرنجنس بالای زونا پلوسیدا منجر به بهبود نتایج بالینی شد (۳۱, ۳۲). در مقابل، بایرفرنجنس پایین با افزایش نرخ سقط جنین ارتباط داشت (۲۹). علاوه بر این، در گزارشی که تأثیر ویژگی‌های مختلف مورفولوژیکی اووسیت‌ها بر رشد بعدی را بررسی کرده بود، تنها تغییرات شدید مورفولوژیکی مانند زونا پلوسیدای شکسته یا خالی به‌عنوان عوامل غیرمناسب برای ICSI شناخته شدند(۳۳، ۳۴). در مطالعه دیگری نشان داده شد تخمک‌های با زونا پلوسیدا تیره (DZP) کیفیت پایین‌تری داشته و بر میزان باروری، رشد جنینی و موفقیت بارداری تأثیر منفی می‌گذارند؛ همچنین به‌عنوان یک نشانگر انتخابی بالقوه در آزمایشگاه می‌توانند استفاده شوند (۳۵). تخمک‌های با زوناپلوسیدای تیره، (ZP)ضخامت بیشتری داشته و کیفیت جنین و نرخ بارداری پایین‌تری نسبت به تخمک‌های عادی دارند. این مسئله ممکن است به تزریق دوز بالای گنادوتروپین و افزایش سطح FSH مرتبط باشد (۳۶).

فضای پریویتلین

ارزش پیش‌بینی این ویژگی وهمچنین مورفولوژی آن بخشی از سیستم امتیازدهی در بسیاری از مطالعات بوده که مشابه نتایجی که درباره مورفولوژی زونا پلوسیدا به دست آمد، بالابان و همکاران هیچ ارتباطی بین افزایش فضای پریویتلین و ویژگی‌های توسعه‌ای گزارش نکردند (۲۳, ۳۷). چامایو و همکاران بیان کردند که اندازه فضای پریویتلین و وجود گرانولاسیون با کیفیت جنین ارتباط دارد، اما این ارتباط در نرخ بارداری بالینی و کاشت مشاهده نشد (۳۸).

فارهی و همکاران نشان دادند که وجود گرانول‌های بزرگ با کاهش نرخ بارداری و کاشت مرتبط است (۳۹). با این حال، حسن‌علی و همکاران و تن و همکاران هیچ ارتباطی بین حضور ذرات پریویتلین و رشد جنین در شرایط آزمایشگاهی یا بدن پیدا نکردند (۲۲, ۴۰). اما طبق تحقیقات اخیر، فضای بزرگ‌تر پریویتلین با کیفیت بالاتر جنین در ارتباط بوده است. همچنین، ریئنزی و همکاران دریافتند که فضای بزرگ‌تر پریویتلین با کاهش نرخ لقاح و آسیب به مورفولوژی پروهسته مرتبط است، اما تأثیر دیگری بر کیفیت جنین نداشت (۴۱،۲۵).

مورفولوژی اولین جسم قطبی

مورفولوژی اولین بدن قطبی (PB1) در ارتباط با توسعه بعدی مورد بررسی قرار گرفته است. ورلینسکی و همکاران نشان دادند که شکل نامنظم یا تکه‌تکه شدن PB1ارتباطی با کیفیت جنین، توسعه بلاستوسیست، نرخ کاشت یا آنوپلوئیدی‌ها ندارد (۴۲). چئوتی و همکاران نیز ویژگی‌های مشابهی، از جمله اندازهPB1، را بررسی کردند و دریافتند که این ویژگی‌ها تأثیری بر نرخ لقاح، تقسیم، بارداری، کاشت یا کیفیت جنین ندارند. دی سانتیس و همکاران هیچ ارتباطی میان ویژگی‌های سطحی، تکه‌تکه شدن و نرخ لقاح، کیفیت جنین و تشکیل بلاستوسیست نیافتند (۴۳). این مطالعه نشان داد که مورفولوژی جسم‌های قطبی (PBs) در ۱۶تا۱۸ ساعت پس از تلقیح می‌تواند به پیش‌بینی کیفیت جنین کمک کند. جنین‌های گروه PBs سالم کیفیت بهتری داشتند، اما تفاوت معناداری در نرخ بارداری یا لانه‌گزینی مشاهده نشد (۴۴).

چامایو و همکاران ویژگی‌های مشابه PB1 شامل سطح، تکه‌تکه شدن و اندازه را بررسی کردند و تأثیر کمی بر کیفیت جنین یافتند، اما این تأثیر بر نرخ‌های کاشت و بارداری مشاهده نشد (۳۸). در مطالعه تن و همکاران ، مشخص شد که نرخ‌های لقاح و کیفیت جنین به شکل PB1(نرمال، تکه‌تکه شده یا نامنظم) مرتبط نیستند (۲۲). برخلاف این مشاهدات، ایبنر و همکاران ارتباط قوی‌ای میان تمام ویژگی‌های مورفولوژیکی (PB1سطح صاف در مقایسه با سطح زبر، تکه‌تکه شدن یا بزرگ شدن) و نرخ لقاح یا کیفیت جنین پیدا کردند (۴۵). ریئنزی و همکاران گزارش دادند که PB1 غیرطبیعی(بزرگ یا تحلیل‌رفته) با کاهش نرخ‌های لقاح مرتبط است، اما هیچ ارتباطی با مورفولوژی پروهسته یا کیفیت جنین نشان نداد، در حالی که تکه‌تکه شدن PB1نیز

[Downloaded from jhrd.trjums.ac.ir on 2026-02-04]
[DOI: 10.61882/jhrd.3.2.29]

با این نتایج مرتبط نبود (۲۵). ناوارو و همکاران اشاره کردند که PB1 بزرگ با کاهش نرخ‌های لقاح و تقسیم و همچنین کیفیت پایین جنین مرتبط است (۴۶). جالب اینجاست که فانک‌سویتس و همکاران دریافتند تکه‌تکه شدن یا تحلیل PB1با افزایش نرخ لقاح و کاهش میزان تکه‌تکه شدن جنین‌ها مرتبط بود، اما PB1 بزرگ باعث اختلال در لقاح و کیفیت پایین جنین‌ها می‌شد (۴۷).

شکل اووسیت

شکل اووسیت به عنوان یک ویژگی مورفولوژیکی فردی که ممکن است قابلیت پیش‌بینی داشته باشد. بیشتر این تحقیقات نشان داده‌اند که این ویژگی ارتباطی با پارامترهای توسعه‌ای در محیط کشت آزمایشگاهی ندارد، از جمله بقا در دماهای پایین (۵, ۲۵, ۴۸)، آنوپلوئیدی (۴۹) و نرخ‌های بارداری بالینی یا لانه‌گزینی (۳۸). با این حال، یک ویژگی خاص یعنی شکل بیضوی اووسیت گزارش شده که با تأخیر در پارامترهای توسعه‌ای در محیط کشت آزمایشگاهی همراه است (۵۰). همچنین، جنین‌هایی که از اووسیت‌های غول‌پیکر تشکیل می‌شوند، طبق گزارش‌ها شانس بیشتری برای داشتن تریپلوئیدی دی‌ژینیک دارند (۵۱)، هرچند که این جنین‌ها در محیط کشت آزمایشگاهی رشد طبیعی را نشان داده‌اند (۵۲). این مطالعه نشان داد که دیسمورفیسم‌های تخمک، به ویژه در موارد مربوط به مورفولوژیCOC ، واکوئل‌ها، خوشه‌ها شبکه آندوپلاسمیک SER و گرانولاریتی، اغلب با نتایج منفی در درمان‌های تولیدمثل کمکی مرتبط هستند. از طریق بررسی سیستماتیک، امتیازات مطالعات تخمک (OLS)برای ارزیابی این ارتباطات محاسبه شد(۵۳). گامت زنانه نقش حیاتی در تعیین شایستگی جنین و نتایج لقاح آزمایشگاهی IVFدارد. کیفیت تخمک تحت تأثیر ژنوم، محیط میکرو تخمدان و فولیکول پیش‌تخمک‌گذاری است و برخی ناهنجاری‌های مورفولوژیکی می‌توانند ابزار مفیدی برای انتخاب تخمک‌های شایسته باشند (۵۴). مونیکا فولکس و همکاران نشان دادند که با میکروسکوپی همدوسی نوری (OCM)با تصویربرداری غیرتهاجمی می‌تواند کیفیت تخمک‌های متافاز II (MII) را ارزیابی کرد. این روش با تحلیل شکل و حجم دوک‌های MII و ارتباط آن‌ها با کیفیت جنین، ابزار مفیدی برای انتخاب تخمک و جنین در فرآیندهای IVF ارائه می‌دهد (۵۵).

ظاهر کلی اوپلاسم

ظاهر کلی اوپلاسم به عنوان یک عامل پیش‌بینی‌کننده فردی مورد بررسی قرار گرفته است. با این حال، تفاوت در نام‌گذاری، تعریف و دسته‌بندی ویژگی‌ها در این مطالعات، تحلیل مقایسه‌ای را دشوار کرده و نیاز به تعدادی تعدیل داشته است. این دسته‌بندی‌های مختلف شامل سیتوپلاسم تیره (۲۲) سیتوپلاسم تیره با گرانولار (۳۷) سیتوپلاسم تیره ظاهر گرانولی (۲۴) گرانولاسیون پخش‌شده سیتوپلاسمی (۲۵) بوده است. در یک مطالعه، گرانولاسیون هموژن مورد بحث قرار نگرفته بود، اما دو نوع گرانولاسیون هتروژن شامل گرانولاسیون در یک یا دو طرف اووسیت یا در مرکز آن شناسایی شده است. در مطالعه ای اووسیت‌هایی با گرانولاسیون هتروژن نرخ لقاح بالاتری در مقایسه با گروه کنترل با سیتوپلاسم شفاف داشتند (۵۶). در مطالعه دیگری، سیتوپلاسم تیره و گرانولی، چه هموژن و چه متمرکز، به عنوان یک ویژگی مورفولوژیکی جداگانه بررسی شده بود (۲۲) بنابراین تنها گروه سیتوپلاسم تیره در این تحلیل مورد توجه قرار گرفت .این تفاوت در اصطلاحات ممکن است دلیل نتایج نسبتاً متناقض در ارزیابی ارزش پیش‌بینی‌کنندگی این ویژگی باشد. سیتوپلاسم تیره، زمانی که به عنوان یک ویژگی مستقل مورد بررسی قرار گرفته است، در بیشتر پارامترهای ارزیابی‌شده در شرایط آزمایشگاهی in vitro یا درون بدن in vivoبه عنوان یک عامل پیش‌بینی‌کننده شناخته نشده است (۲۳, ۳۴). کاهش کیفیت جنین‌هایی که از اووسیت‌های دارای سیتوپلاسم تیره تشکیل شده بودند، توسط Ten و همکاران (۲۲) گزارش شده است. گرانولاسیون محیطی پخش‌شده نیز با مورفولوژی آسیب‌دیده پرونوکلئار در ارتباط بوده است (۲۵). با این حال، ویلدینگ و همکاران بیان کردند که هر نوع گرانولاسیون سیتوپلاسمی با نرخ‌های بالاتر لقاح نسبت به اووسیت‌هایی که کاملاً بدون گرانولاسیون بودند، ارتباط دارد (۵۶). این مطالعه با تحلیل تخمک‌های نابارور انسانی نشان می دهد بلوغ میوزی همراه با تغییرات عمده در معماری سیتوپلاسم، توزیع مجدد اندامک‌ها و تشکیل ساختارهای جدید است. همچنین بلوغ سیتوپلاسم بر کیفیت

[Downloaded from jhrd.trjums.ac.ir on 2026-02-04]
[DOI: 10.61882/jhrd.3.2.29]

تخمک و آمادگی آن برای باروری تأثیر مستقیم دارد. نقشه مورفولوژیکی را ارائه می دهد که می‌تواند مرجعی برای درک بهتر کیفیت تخمک باشد (۵۷).

وجود واکوئل و/یا اجزاء سیتوپلاسمی

وجود واکوئل‌ها و یا درون‌ریخت‌های سیتوپلاسمی در مطالعات مختلف مورد بررسی قرار گرفته است. اگرچه تعریف، طبقه‌بندی و درک این ویژگی‌ها هنوز به صورت یکپارچه و کامل مشخص نشده است، اما تغییرات جزئی در این مطالعات مشاهده شده است. در دو مطالعه مختلف، واکوئل‌ها، خوشه‌های شبکه آندوپلاسمی صاف و اجسام بازتابی به طور جداگانه شناسایی و ارزش پیش‌بینی‌کننده آنها مورد تحلیل قرار گرفته است (۲۵). اگرچه علت، ساختار و ارزش پیش‌بینی‌کننده بالقوه این ساختارها می‌تواند به‌طور قابل توجهی متفاوت باشد، به دلیل محدودیت در تکنیک‌های غیرتهاجمی و احتمال سردرگمی در تفکیک این ساختارها، گروه‌بندی تقریبی برای بررسی ارتباط آن‌ها با نتایج انجام شده است. این رویکرد در تحقیقات مورد نظر نیز منعکس شده است.وجود واکوئل‌ها در اووسیت‌ها با کاهش بقای جنین در دمای پایین و تولنایی توسعه‌ای جنین‌ها پس از لقاح مرتبط بوده است (۲۳). همچنین، افزایش نرخ بارداری بیوشیمیایی با کاهش نرخ بارداری بالینی پس از انتقال جنین‌های به‌دست‌آمده از اووسیت‌های دارای واکوئل همراه بوده است (۵۸). برخی از محققان ادعا کرده‌اند که درون‌ریخت‌های سیتوپلاسمی هیچ تأثیری بر لقاح، کیفیت جنین و نرخ‌های لانه‌گزینی ندارند (۳۷) ؛ در حالی که بعضی دیگر کاهش نرخ لقاح و توسعه جنین را گزارش کرده‌اند (۵۹).وجود هر دو واکوئل و درون‌ریخت‌ها با کاهش نرخ‌های بارداری بالینی همراه بوده است (۶۰). وایلدینگ و همکاران نیز اشاره کردند که این اووسیت‌ها نرخ پایین‌تری از لقاح و توسعه جنین، و نرخ‌های بالاتری از آنوپلوئیدی دارند (۵۶). بررسی جداگانه نقش پیش‌بینی‌کننده واکوئل‌ها، خوشه‌های شبکه آندوپلاسمی صاف و اجسام بازتابی توسط رینزی و همکاران نشان داد که واکوئل‌ها کاهش جزئی اما معناداری در نرخ لقاح اووسیت‌ها ایجاد می‌کنند، هرچند که هیچ‌یک از این عوامل تأثیری بر مورفولوژی هسته اولیه یا جنین نداشته‌اند (۲۵).

گرانولاسیون مرکزی یا سیتوپلاسم گرانولار مرکزی

ارتباط بین گرانولاسیون مرکزی یا سیتوپلاسم گرانولی مرکزی اووسیت‌ها و توانایی رشد و توسعه آن‌ها مورد بررسی قرار گرفته است. طبق گزارش‌ها، مورفولوژی هسته اولیه و کیفیت جنین پس از لقاح این اووسیت‌ها تحت تأثیر قرار می‌گیرد (۱۷, ۲۵). همچنین، در مطالعه دیگری کاهش بقا و اختلال در توسعه درون‌بدنی را در جنین‌های حاصل از اووسیت‌های دارای گرانولاسیون مرکزی پس از منجمدسازی گزارش کرده‌اند (۲۳). در مطالعه ای تنها سیتوپلاسم گرانولی مرکزی را به عنوان یک ویژگی بررسی کردند و دریافتند که این ویژگی هیچ ارتباطی با نرخ‌های لقاح، توسعه جنین یا نرخ‌های بارداری ندارد (۶۱). با این حال، زمانی که جنین‌های منتقل‌شده از اووسیت‌های دارای گرانولاسیون مرکزی بودند، نرخ بارداری پیش‌رونده به‌طور قلبل توجهی کاهش پیدا کرد. برعکس، مطالعه‌ای دیگر نشان داد که اووسیت‌های با سیتوپلاسم گرانولی مرکزی از نظر توانایی لقاح و توسعه درون‌بدنی، نسبت به اووسیت‌های بدون گرانولاسیون هیچ تفاوت کیفیتی نداشتند (۵۶). در مقاله دیگری محققین به این نتیجه رسیدند که مورفولوژی اووسیت در مرحله متافاز IIتأثیرات جزئی بر نرخ لقاح، مورفولوژی پروهسته و کیفیت جنین در زنان با پاسخ تخمدانی نرمال داشت (۶۹).

حضور و مورفولوژی اسپیندل میوزی

ارتباط بین حضور و مورفولوژی اسپیندل میوزی و توسعه‌های بعدی، از جمله تولنایی لقاح و تولنایی توسعه درون‌بدنی و برون‌بدنی هستند که مورد بررسی قرار گرفته شده است . برای ارزیابی حضور و ویژگی‌های مورفولوژیکی دیگر اسپیندل، از سیستم‌های سیستم‌های میکروسکوپ پلاریزاسیون با کمک کامپیوتراستفاده شده است که شامل موقعیت، طول و بایرفرینجنس اسپیندل می‌شود.در بسیاری از مطالعات حضور اسپیندل میوزی با بایرفرینجنس بالاتر در زونا پلوسیدا (۳۱) و نرخ‌های بالاتر لقاح (۲۷, ۶۳, ۶۴) مرتبط بود. تنها این مطالعه هیچ ارتباطی میان حضور یا عدم حضور اسپیندل میوزی و توانایی توسعه‌ای بعدی، شامل کیفیت جنین و نرخ‌های بارداری بالینی، گزارش نکرده است (۳۸). نتایج مربوط به ارتباط میان حضور اسپیندل و توسعه زودهنگام جنین متفاوت بوده است. برخی از مطالعات

[Downloaded from jhrd.trjums.ac.ir on 2026-02-04]
[DOI: 10.61882/jhrd.3.2.29]

نشان‌دهنده نتایج بهبودیافته را نشان داده اند (۳۸, ۶۴-۶۶). در حالی که مطالعه کوهن و همکاران هیچ تفاوتی را مشاهده نکرده اند (۶۷). همچنین، نرخ‌های بارداری بالاتری گزارش شده است زمانی که جنین‌ها از اووسیت‌هایی با اسپیندل مشتق شده بودند (۳۱). موقعیت اسپیندل میوزی نزدیک به اولین جسم قطبی (PB) نیز با نرخ‌های بالاتر لقاح و تقسیم سلولی (۶۳) و همچنین توسعه و کیفیت جنین‌های اولیه مرتبط بوده است (۶۸). با این حال، مون و همکاران هیچ ارتباط معناداری در این زمینه پیدا نکردند (۶۹, ۷۰).

تومار و همکاران نشان دادند که اندازه اسپیندل میوزی می‌تواند به‌عنوان یک شاخص پیش‌بینی‌کننده مثبت برای شناسایی پتانسیل توسعه‌ای جنین‌های انسانی در شرایط بالینی عمل کند (۷۰). در جدول ۱ مطالعات بررسی‌شده در ارتباط با مورفولوژی اووسیت و نتایج حاصل از آن خلاصه شده است. شکل ۱مربوط به جمع آوری داده ها حاصل از این مطالعه است. شکل۲ مورفولوژی اووسیت در مرحله متافاز II که آماده برای لقاح می باشد نشان داده شده است.

جدول ۱: خلاصه مطالعات بررسی‌شده در ارتباط با مورفولوژی اووسیت و نتایج IVF/ICSI

توضیحات	یافته‌های آماری	نرخ موفقیت IVF/ICSI	ویژگی‌های مورفولوژیکی بررسی‌شده	نویسندگان (سال)
هیچ ارتباطی بین مورفولوژی COC و نرخ‌های لقاح، تقسیم یا بارداری بالینی یافت نشد.	عدم همبستگی (p>0.05)	نرخ لقاح، تقسیم، بارداری	کمپلکس کومولوس–اووسیت(COC)	Rattanachaiyanont et al. (1999)
لخته‌های خونی با کاهش نرخ لقاح و بلاستوسیست مرتبط بود؛ لایه متراکم کرونا رادیاتا با کاهش بلوغ اووسیت مرتبط است.	p<0.05برای لخته‌های خونی	نرخ لقاح، بلاستوسیست	COC، گرانولاسیون مرکزی	Ebner et al. (2008)
مورفولوژی COC با کیفیت بلاستوسیست همبستگی دارد.	p<0.05	کیفیت بلاستوسیست	COCسیستم (امتیازدهی ۵ درجه‌ای)	Lin et al. (2003)
مورفولوژی کومولوس–کرونال با نرخ لقاح و موفقیت بارداری همبستگی دارد.	r=0.45, p<0.05	نرخ لقاح، بارداری	COC	Ng et al. (1999)
زونا پلوسیدای نازک‌تر با نرخ لقاح بالاتر مرتبط بود.	p<0.05	نرخ لقاح	زونا پلوسیدا (ضخامت)	Bertrand et al. (1995)
بایرفرنجنس بالای زونا با نرخ لقاح و بارداری بالاتر مرتبط بود.	p<0.01	نرخ لقاح، بارداری	زونا پلوسیدا (بایرفرنجنس)	Shen et al. (2005)
فضای پریویتلین بزرگ‌تر با کاهش نرخ لقاح مرتبط بود، اما تأثیر بر کیفیت جنین متناقض بود.	p<0.05برای فضای پریویتلین	نرخ لقاح، کیفیت جنین	فضای پریویتلین، جسم قطبی	Rienzi et al. (2008)
PB1غیرطبیعی (تکه‌تکه یا بزرگ) با کاهش نرخ لقاح مرتبط بود.	p<0.05	نرخ لقاح، کیفیت جنین	جسم قطبی(PB1)	Ebner et al. (2000)
گرانولاسیون سیتوپلاسمی با نرخ لقاح بالاتر نسبت به اووسیت‌های بدون گرانولاسیون مرتبط بود.	p<0.05	نرخ لقاح	گرانولاسیون سیتوپلاسم	Wilding et al. (2007)
اندازه اسپیندل میوزی با پتانسیل توسعه‌ای جنین همبستگی قوی دارد.	p<0.001	نرخ لقاح، کیفیت جنین	اسپیندل میوزی	Tomari et al. (2018)

[Downloaded from jhrd.trjums.ac.ir on 2026-02-04]
[DOI: 10.61882/jhrd.3.2.29]

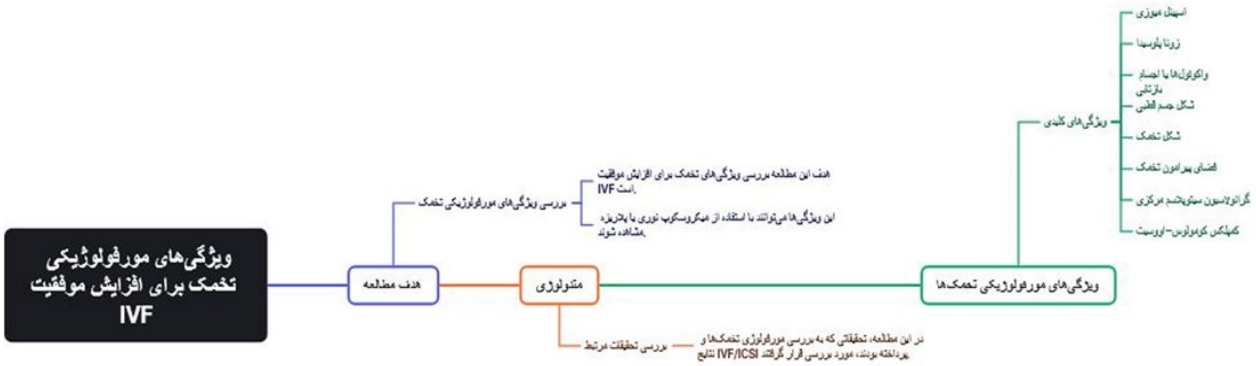

شکل ۱: ویژگی مورفولوژیکی تخمک برای افزایش موفقیت در لقاح آزمایشگاهی

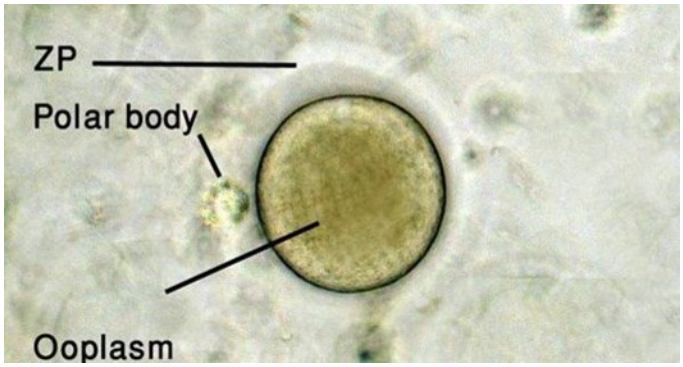

شکل ۲: متافاز II اووسیت که با استفاده از میکروسکوپ معکوس مشاهده شده است: جسم قطبی اووپلاسم و لایه‌های زونا پلوسیدا (ZP) (۶).

بحث

بر اساس مرور حاضر، ویژگی‌های مورفولوژیکی اووسیت‌ها، مانند وجود جسم قطبی واحد، سیتوپلاسم با ظاهر طبیعی، ضخامت مناسب زونا و فضای پریویتلین، به‌عنوان معیارهای رایج برای ارزیابی سلامت اووسیت‌ها در برنامه‌های IVF روزمره شناخته می‌شوند. با این حال، این ویژگی‌ها توانایی محدودی در پیش‌بینی موفقیت بارورسازی و توسعه جنینی دارند. علاوه بر این، شکست لقاح در تکنیک‌های کمک‌باروری عمدتاً به کمبود فسفولیپاز C زتا (PLCζ) در اسپرم مرتبط است که مانع از تحریک نوسانات کلسیم در اووسیت می‌شود. همچنین، کمبودهای اووسیتی، از جمله جهش‌های ژنی مانند WEE2 وTUBB8 ، می‌توانند در اختلال فعال‌سازی اووسیت نقش داشته باشند. استراتژی‌های فعال‌سازی مصنوعی اووسیت (AOA) با تمرکز بر تحریک نوسانات کلسیم یا استفاده از محرک‌های جایگزین، و همچنین اصلاح پروتکل‌های تحریک تخمدان در موارد عدم بلوغ اووسیت، می‌توانند به بهبود نتایج لقاح کمک کنند.مطالعات قبلی، مانند مرور سوین و پول، بر محدودیت‌های ارزیابی مورفولوژیکی اووسیت‌ها تأکید کرده‌اند و یافته‌های این مطالعه با آن‌ها همخوانی دارد، زیرا هر دو نشان می‌دهند که معیارهای مورفولوژیکی به‌تنهایی پیش‌بینی‌کننده قابل

[Downloaded from jhrd.trjums.ac.ir on 2026-02-04]
[DOI: 10.61882/jhrd.3.2.29]

اعتمادی برای موفقیت IVF نیستند. با این حال، مطالعه حاضر با تمرکز بر نقش کمبودهای اسپرم) مانند (PLCζ و اووسیت) مانند جهش‌های WEE2 و TUBB8 به‌عنوان عوامل کلیدی در شکست لقاح، دیدگاه جامع‌تری ارائه می‌دهد. برخلاف مطالعات پیشین که عمدتاً بر ویژگی‌های ظاهری اووسیت متمرکز بودند، این مرور نقش مکانیزم‌های مولکولی و ژنتیکی را برجسته می‌کند. این تفاوت ممکن است به پیشرفت‌های اخیر در تکنیک‌های ژنتیکی و مولکولی نسبت داده شود که امکان شناسایی دقیق‌تر علل شکست لقاح را فراهم کرده‌اند. با این حال، شباهت‌ها در تأکید بر نیاز به رویکردهای درمانی هدفمند، مانندAOA ، نشان‌دهنده اجماع رو به رشد در این زمینه است.در یک مرور توسط سوین و پول فهرستی مختصر از ویژگی‌های اووسیت‌هایی که در برنامه‌های IVF روزمره بر اساس بررسی‌های مورفولوژیکی به‌عنوان اووسیت‌های سالم در نظر گرفته می‌شوند را ارائه داده‌اند. این ویژگی‌ها شامل وجود یک جسم قطبی (PB) واحد، سیتوپلاسم با ظاهر طبیعی، ضخامت مناسب زونا و فضای مناسب پریویتلین هستند. به گفته نویسندگان، تجربه کلی نشان می‌دهد که این ویژگی‌ها معمولاً توانایی پیش‌بینی بارورسازی و توسعه آینده اووسیت‌ها را ندارند. به نظر می‌رسد این دیدگاه به‌طور گسترده‌ای توسط جنین‌شناسان انسانی پذیرفته شده باشد(۷۱). از نقاط قوت مطالعه حاضر می‌توان به بررسی جامع عوامل اسپرم و اووسیت در شکست لقاح و ارائه راهکارهای درمانی مانند AOA و اصلاح پروتکل‌های تحریک تخمدان اشاره کرد. همچنین، استفاده از داده‌های به‌روز و تمرکز بر مکانیزم‌های مولکولی، ارزش علمی این مرور را افزایش داده است. با این حال، محدودیت‌هایی نیز وجود دارد. فقدان داده‌های بالینی گسترده برای ارزیابی اثربخشی استراتژی‌های AOA در جمعیت‌های مختلف و عدم بررسی عمیق اثرات بلندمدت این درمان‌ها بر سلامت جنین و نوزاد از جمله محدودیت‌های این مطالعه هستند. علاوه بر این، وابستگی به داده‌های آزمایشگاهی و مطالعات گذشته ممکن است دقت پیش‌بینی نتایج در شرایط بالینی واقعی را محدود کند (۷۲). از سوی دیگر، بسیاری از جنین‌شناسان احتمالاً بر این باور هستند که برخی از ویژگی‌های مورفولوژیکی قابل‌تشخیص در اووسیت‌های مرحله MII می‌توانند نشان‌دهنده توانایی توسعه‌ای به‌شدت آسیب‌دیده باشند. همچنین، تغییرات مورفولوژیکی ممکن است به ویژگی‌های بیمار و شرایط چرخه درمان بستگی داشته باشد و توانایی این تغییرات در تأثیرگذاری بر تعداد زیادی از اووسیت‌های گروه وجود دارد (۴۸،۷۳). هدف این مرور ارزیابی این مسئله بود که آیا ویژگی‌های مورفولوژیکی غیرتهاجمی یا مجموعه‌ای از ویژگی‌های اووسیت‌های انسانی در مرحلهMII دارای ارزش پیش‌بینی قوی برای بارورسازی و توسعه آینده اووسیت هستند یا خیر. مقالات گردآوری شده شامل مطالعات کامل بر ویژگی‌های مورفولوژیکی میکروسکوپی اووسیت‌های انسانی در مرحله MII بودند که به‌صورت طبیعی بالغ شده بودند و منجمد نشده بودند و همچنین ارزش پیش‌بینی این ویژگی‌ها برای توسعه آینده مورد تحلیل قرار گرفته بود. نقاط قوت این مطالعه می‌توان به تمرکز بر اووسیت‌های MII بالغ‌شده به‌صورت طبیعی و غیرمنجمد اشاره کرد که امکان تحلیل دقیق‌تر ویژگی‌های مورفولوژیکی در شرایط استاندارد را فراهم می‌کند. همچنین، گردآوری و تحلیل گسترده مقالات مرتبط، دیدگاه جامعی از وضعیت کنونی تحقیقات در این زمینه ارائه می‌دهد. با این حال، مطالعه با محدودیت‌های قابل‌توجهی مواجه است. تفاوت در روش‌های مطالعه و اصطلاحات مورد استفاده در مقالات، گروه‌بندی ویژگی‌های مورفولوژیکی را دشوار کرده و مانع از تحلیل یکپارچه شده است. عدم دسترسی به داده‌های بالینی مرتبط با ویژگی‌های بیمار و چرخه درمان، توانایی بررسی همبستگی‌های بالینی را محدود کرده است. علاوه بر این، تمرکز عمده بر نتایج آزمایشگاهی (in vitro) و کمبود داده‌های مرتبط با نتایج در محیط بدن (in vivo) تعمیم‌پذیری یافته‌ها را کاهش می‌دهد. اختلافات در طراحی‌های آزمایشی و پارامترهای نتیجه‌گیری نیز تحلیل مقایسه‌ای را چالش‌برانگیز کرده است. پیشنهاد می‌شود مطالعات آینده با استانداردسازی روش‌ها و اصطلاحات، و همچنین در نظر گرفتن داده‌های بالینی و نتایجin vivo ، این محدودیت‌ها را برطرف کنند (۷۴).

[Downloaded from jhrd.trjums.ac.ir on 2026-02-04]
[DOI: 10.61882/jhrd.3.2.29]

نتیجه گیری

پیام اصلی این مطالعه این است که ویژگی‌های مورفولوژیکی اووسیت‌های انسانی در مرحله MII ، از جمله ظاهر سیتوپلاسم، وجود جسم قطبی واحد، ضخامت زونا پلوسیدا و فضای پریویتلین، می‌توانند به‌عنوان شاخص‌های پیش‌بینی‌کننده بالقوه برای موفقیت لقاح و توسعه جنینی در فرآیند IVF مورد استفاده قرار گیرند. این ویژگی‌ها، به‌ویژه در شرایطی که محدودیت‌های قانونی یا اجتماعی مانع تولید جنین‌های اضافی می‌شوند، نقش مهمی در انتخاب بهینه اووسیت‌ها و بهبود نرخ موفقیت IVF ایفا می‌کنند. با این حال، ارزش پیش‌بینی این ویژگی‌ها به دلیل ناهماهنگی در روش‌های ارزیابی و محدودیت‌های داده‌های بالینی هنوز به‌طور کامل تأیید نشده است. برای مداخلات درمانی، پیشنهاد می‌شود که کلینیک‌های IVF از پروتکل‌های استانداردشده برای ارزیابی مورفولوژیکی اووسیت‌ها استفاده کنند تا انتخاب اووسیت‌های باکیفیت بهبود یابد. همچنین، ترکیب ارزیابی‌های مورفولوژیکی با تکنیک‌های پیشرفته‌تر، مانند تصویربرداری مولکولی یا تحلیل ژنتیکی، می‌تواند دقت پیش‌بینی نتایج IVF را افزایش دهد. برای مطالعات آینده، توصیه می‌شود تحقیقات بیشتری بر استانداردسازی معیارهای مورفولوژیکی و بررسی همبستگی این ویژگی‌ها با داده‌های بالینی، از جمله ویژگی‌های بیمار و چرخه درمان، متمرکز شوند. علاوه بر این، انجام مطالعات گسترده‌تر با تمرکز بر نتایج در محیط بدن (in vivo) و ارزیابی اثرات بلندمدت انتخاب اووسیت‌های با ویژگی‌های مورفولوژیکی خاص بر سلامت جنین و نوزاد ضروری است.

سپاسگزاری

نویسندگان از آزمایشگاه جامع تحقیقات دانشگاه علوم پزشکی گناباد کمال تشکر و قدردانی را دارند.

References

1. Cummins J, Breen T, Harrison K, Shaw J, Wilson L, Hennessey J. A formula for scoring human embryo growth rates in in vitro fertilization: its value in predicting pregnancy and in comparison with visual estimates of embryo quality. Journal of In Vitro Fertilization and Embryo Transfer. 1986;3:284-95.
2. Emiliani S, Fasano G, Vandamme B, Vannin A-S, Verdoodt M, Biramane J, et al. Impact of the assessment of early cleavage in a single embryo transfer policy. Reproductive biomedicine online. 2006;13(2):255-60.
3. Arav A, Aroyo A, Yavin S, Roth Z. Prediction of embryonic developmental competence by time-lapse observation and 'shortest-half'analysis. Reproductive biomedicine online. 2008;17(5):669-75.
4. Gilchrist RB, Lane M, Thompson JG. Oocyte-secreted factors: regulators of cumulus cell function and oocyte quality. Human reproduction update. 2008;14(2):159-77.
5. Moghadam ARE, Moghadam MT, Hemadi M, Saki G. Oocyte quality and aging. JBRA assisted reproduction. 2022;26(1):105.
6. Navid S, Saadatian Z, Talebi A. Assessment of developmental rate of mouse embryos yielded from in vitro fertilization of the oocyte with treatment of melatonin and vitamin C simultaneously. BMC Women's Health. 2023;23(1):525.
7. Sciorio R, Cariati F, Fleming S, Alviggi C. Exploring the impact of controlled ovarian stimulation and non-invasive oocyte assessment in ART treatments. Life. 2023;13(10):1989.
8. Manshadi MD, Navid S, Hoshino Y, Daneshi E, Noory P, Abbasi M. The effects of human menstrual blood stem cells-derived granulosa cells on ovarian follicle formation in a rat model of premature ovarian failure. Microscopy research and technique. 2019;82(6):635-42.
9. Noory P, Navid S, Zanganeh BM, Talebi A, Borhani-Haghighi M, Gholami K, et al. Human

[Downloaded from jhrd.trjums.ac.ir on 2026-02-04]
[DOI: 10.61882/jhrd.3.2.29]

menstrual blood stem cell-derived granulosa cells participate in ovarian follicle formation in a rat model of premature ovarian failure in vivo. Cellular Reprogramming. 2019;21(5):249-59.
10. Swann KM. Effects of ovarian stimulation on oocyte development and embryo quality: University of Nottingham; 2014.
11. Richani D, Dunning KR, Thompson JG, Gilchrist RB. Metabolic co-dependence of the oocyte and cumulus cells: essential role in determining oocyte developmental competence. Human reproduction update. 2021;27(1):27-47.
12. Sciorio R, Miranian D, Smith GD. Non-invasive oocyte quality assessment. Biology of Reproduction. 2022;106(2):274-90.
13. Hernández-Vargas P, Muñoz M, Domínguez F. I dentifying biomarkers for predicting successful embryo implantation: applying single to multi-OMICs to improve reproductive outcomes. Human reproduction update. 2020;26(2):264-301.
14. Patrizio P, Fragouli E, Bianchi V, Borini A, Wells D. Molecular methods for selection of the ideal oocyte. Reproductive biomedicine online. 2007;15(3):346-53.
15.Przewocki J, Kossiński D, Łukaszuk A, Jakiel G, Wocławek-Potocka I, Ołdziej S, et al. Follicular Fluid Proteomic Analysis to Identify Predictive Markers of Normal Embryonic Development. International Journal of Molecular Sciences. 2024;25(15):8431.
16. Rattanachaiyanont M, Leader A, Léveillé M-C. Lack of correlation between oocyte-corona-cumulus complex morphology and nuclear maturity of oocytes collected in stimulated cycles for intracytoplasmic sperm injection. Fertility and sterility. 1999;71(5):937-40.
17. Ebner T, Moser M, Shebl O, Sommergruber M, Yaman C, Tews G. Blood clots in the cumulus–oocyte complex predict poor oocyte quality and post-fertilization development. Reproductive biomedicine online. 2008;16(6):801-7.
18. Lin Y-C, Chang S-Y, Lan K-C, Huang H-W, Chang C-Y, Tsai M-Y, et al. Human oocyte maturity in vivo determines the outcome of blastocyst development in vitro. Journal of assisted reproduction and genetics. 2003;20:506-12.
19.Ng ST, Chang T-H, Wu TJ. Prediction of the rates of fertilization, cleavage, and pregnancy success by cumulus-coronal morphology in an in vitro fertilization program. Fertility and Sterility. 1999;72(3):412-7.
20. Salumets A, Suikkari A-M, Möls T, Söderström-Anttila V, Tuuri T. Influence of oocytes and spermatozoa on early embryonic development. Fertility and sterility. 2002;78(5):1082-7.
21. Sutter PD, Dozortsev D, Qian C, Dhont M. Oocyte morphology does not correlate with fertilization rate and embryo quality after intracytoplasmic sperm injection. Human Reproduction. 1996;11(3):595-7.
22. Ten J, Mendiola J, Vioque J, De Juan J, Bernabeu R. Donor oocyte dysmorphisms and their influence on fertilization and embryo quality. Reproductive biomedicine online. 2007;14(1):40-8.
23. Balaban B, Ata B, Isiklar A, Yakin K, Urman B. Severe cytoplasmic abnormalities of the oocyte decrease cryosurvival and subsequent embryonic development of cryopreserved embryos. Human reproduction. 2008;23(8):1778-85.
24. Esfandiari N, Burjaq H, Gotlieb L, Casper RF. Brown oocytes: implications for assisted reproductive technology. Fertility and sterility. 2006;86(5):1522-5.
25. Rienzi L, Ubaldi FM, Iacobelli M, Minasi MG, Romano S, Ferrero S, et al. Significance of metaphase II human oocyte morphology on ICSI outcome. Fertility and sterility. 2008;90(5):1692-700.
26. Bertrand E, Van Den Bergh M, Englert Y. Does zona pellucida thickness influence the fertilization.
27. Raju GR, Prakash G, Krishna KM, Madan K. Meiotic spindle and zona pellucida characteristics as predictors of embryonic development: a preliminary study using PolScope imaging. Reproductive biomedicine online. 2007;14(2):166-74.
28. Shen Y, Stalf T, Mehnert C, Eichenlaub-Ritter U, Tinneberg H-R. High magnitude of light retardation by the zona pellucida is associated with conception cycles. Human Reproduction. 2005;20(6):1596-606.
29. Dumesic DA, Meldrum DR, Katz-Jaffe MG, Krisher RL, Schoolcraft WB. Oocyte environment: follicular fluid and cumulus cells

[Downloaded from jhrd.trjums.ac.ir on 2026-02-04]
[DOI: 10.61882/jhrd.3.2.29]

are critical for oocyte health. Fertility and sterility. 2015;103(2):303-16.
30. Gupta SK. The human egg's zona pellucida. Current topics in developmental biology. 2018;130:379-411.
31. Braga DPdAF, Figueira RdCS, Queiroz P, Madaschi C, Iaconelli Jr A, Borges Jr E. Zona pellucida birefringence in in vivo and in vitro matured oocytes. Fertility and sterility. 2010;94(6):2050-3.
32. Aguila L, Treulen F, Therrien J, Felmer R, Valdivia M, Smith LC. Oocyte selection for in vitro embryo production in bovine species: noninvasive approaches for new challenges of oocyte competence. Animals. 2020;10(12):2196.
33. Loutradis D, Drakakis P, Kallianidis K, Milingos S, Dendrinos S, Michalas S. Oocyte morphology correlates with embryo quality and pregnancy rate after intracytoplasmic sperm injection. Fertility and sterility. 1999;72(2):240-4.
34. Rienzi L, Vajta G, Ubaldi F. Predictive value of oocyte morphology in human IVF: a systematic review of the literature. Human reproduction update. 2011;17(1):34-45.
35. Shi W, Xu B, Wu L-M, Jin R-T, Luan H-B, Luo L-H, et al. Oocytes with a dark zona pellucida demonstrate lower fertilization, implantation and clinical pregnancy rates in IVF/ICSI cycles. PloS one. 2014;9(2):e89409.
36. Xu H, Deng K, Luo Q, Chen J, Zhang X, Wang X, et al. High serum FSH is associated with brown oocyte formation and a lower pregnacy rate in human IVF parctice. Cellular Physiology and Biochemistry. 2016;39(2):677-84.
37. Balaban B, Urman B, Sertac A, Alatas C, Aksoy S, Mercan R. Oocyte morphology does not affect fertilization rate, embryo quality and implantation rate after intracytoplasmic sperm injection. Human reproduction (Oxford, England). 1998;13(12):3431-3.
38. Chamayou S, Ragolia C, Alecci C, Storaci G, Maglia E, Russo E, et al. Meiotic spindle presence and oocyte morphology do not predict clinical ICSI outcomes: a study of 967 transferred embryos. Reproductive biomedicine online. 2006;13(5):661-7.
39. Farhi J, Nahum H, Weissman A, Zahalka N, Glezerman M, Levran D. Coarse granulation in the perivitelline space and IVF-ICSI outcome. Journal of Assisted Reproduction and Genetics. 2002;19:545-9.
40. Hassan-Ali H, Hisham-Saleh A, El-Gezeiry D, Baghdady I, Ismaeil I, Mandelbaum J. Perivitelline space granularity: a sign of human menopausal gonadotrophin overdose in intracytoplasmic sperm injection. Human reproduction (Oxford, England). 1998;13(12):3425-30.
41. Nikiforov D, Grøndahl ML, Hreinsson J, Andersen CY. Human oocyte morphology and outcomes of infertility treatment: a systematic review. Reproductive Sciences. 2022;29(10):2768-85.
42. Verlinsky Y, Lerner S, Illkevitch N, Kuznetsov V, Kuznetsov I, Cieslak J, et al. Is there any predictive value of first polar body morphology for embryo genotype or developmental potential? Reproductive BioMedicine Online. 2003;7(3):336-41.
43. Ciotti P, Notarangelo L, Morselli-Labate A, Felletti V, Porcu E, Venturoli S. First polar body morphology before ICSI is not related to embryo quality or pregnancy rate. Human Reproduction. 2004;19(10):2334-9.
44. Zhou W, Fu L, Sha W, Chu D, Li Y. Relationship of polar bodies morphology to embryo quality and pregnancy outcome. Zygote. 2016;24(3):401-7.
45. Ebner T, Yaman C, Moser M, Sommergruber M, Feichtinger O, Tews G. Prognostic value of first polar body morphology on fertilization rate and embryo quality in intracytoplasmic sperm injection. Human Reproduction. 2000;15(2):427-30.
46. Navarro PA, de Araújo MM, de Araújo CM, Rocha M, dos Reis R, Martins W. Relationship between first polar body morphology before intracytoplasmic sperm injection and fertilization rate, cleavage rate, and embryo quality. International Journal of Gynecology & Obstetrics. 2009;104(3):226-9.
47. Fancsovits P, G. Tóthné Z, Murber A, Takacs F, Papp Z, Urbancsek J. Correlation between first polar body morphology and further embryo development. Acta Biologica Hungarica. 2006;57(3):331-8.
48. Ozturk S. Selection of competent oocytes by morphological criteria for assisted reproductive technologies. Molecular Reproduction and Development. 2020;87(10):1021-36.

[Downloaded from jhrd.trjums.ac.ir on 2026-02-04]
[DOI: 10.61882/jhrd.3.2.29]

49. Yakin K, Balaban B, Isiklar A, Urman B. Oocyte dysmorphism is not associated with aneuploidy in the developing embryo. Fertility and sterility. 2007;88(4):811-6.
50. Ebner T, Shebl O, Moser M, Sommergruber M, Tews G. Developmental fate of ovoid oocytes. Human Reproduction. 2008;23(1):62-6.
51. Rosenbusch B, Schneider M, Gläser B, Brucker C. Cytogenetic analysis of giant oocytes and zygotes to assess their relevance for the development of digynic triploidy. Human Reproduction. 2002;17(9):2388-93.
52. Balakier H, Bouman D, Sojecki A, Librach C, Squire JA. Morphological and cytogenetic analysis of human giant oocytes and giant embryos. Human Reproduction. 2002;17(9):2394-401.
53. Bartolacci A, Intra G, Coticchio G, dell'Aquila M, Patria G, Borini A. Does morphological assessment predict oocyte developmental competence? A systematic review and proposed score. Journal of assisted reproduction and genetics. 2022:1-15.
54. Rienzi L, Balaban B, Ebner T, Mandelbaum J. The oocyte. Human reproduction. 2012;27(suppl_1):i2-i21.
55. Fluks M, Milewski R, Tamborski S, Szkulmowski M, Ajduk A. Spindle shape and volume differ in high-and low-quality metaphase II oocytes. Reproduction. 2024;167(4).
56. Wilding M, Di Matteo L, D'Andretti S, Montanaro N, Capobianco C, Dale B. An oocyte score for use in assisted reproduction. Journal of Assisted Reproduction and Genetics. 2007;24:350-8.
57. Trebichalská Z, Kyjovská D, Kloudová S, Otevřel P, Hampl A, Holubcová Z. Cytoplasmic maturation in human oocytes: an ultrastructural study. Biology of Reproduction. 2021;104(1):106-16.
58. Otsuki J, Okada A, Morimoto K, Nagai Y, Kubo H. The relationship between pregnancy outcome and smooth endoplasmic reticulum clusters in MII human oocytes. Human Reproduction. 2004;19(7):1591-7.
59. Otsuki J, Nagai Y, Chiba K. Lipofuscin bodies in human oocytes as an indicator of oocyte quality. Journal of Assisted Reproduction and Genetics. 2007;24:263-70.
60. Rienzi L, Ubaldi F, Martinez F, Iacobelli M, Minasi M, Ferrero S, et al. Relationship between meiotic spindle location with regard to the polar body position and oocyte developmental potential after ICSI. Human Reproduction. 2003;18(6):1289-93.
61. Kahraman S, Yakın K, Dönmez E, Şamlı H, Bahce M, Cengiz G, et al. Relationship between granular cytoplasm of oocytes and pregnancy outcome following intracytoplasmic sperm injection. Human reproduction. 2000;15(11):2390-3.
62. Ashrafi M, Karimian L, Eftekhari-Yazdi P, Hasani F, Arabipoor A, Bahmanabadi A, et al. Effect of oocyte dysmorphisms on intracytoplasmic sperm injection cycle outcomes in normal ovarian responders. Journal of Obstetrics and Gynaecology Research. 2015;41(12):1912-20.
63. Fang C, Tang M, Li T, Peng W-L, Zhou C-Q, Zhuang G-L, et al. Visualization of meiotic spindle and subsequent embryonic development in in vitro and in vivo matured human oocytes. Journal of assisted reproduction and genetics. 2007;24:547-51.
64. Madaschi C, de Souza Bonetti TC, Braga DPdAF, Pasqualotto FF, Iaconelli Jr A, Borges Jr E. Spindle imaging: a marker for embryo development and implantation. Fertility and sterility. 2008;90(1):194-8.
65. Galli M, Morgan DO. Cell size determines the strength of the spindle assembly checkpoint during embryonic development. Developmental cell. 2016;36(3):344-52.
66. Howe K, FitzHarris G. Recent insights into spindle function in mammalian oocytes and early embryos. Biology of reproduction. 2013;89(3):71, 1-9.
67. Cohen Y, Malcov M, Schwartz T, Mey-Raz N, Carmon A, Cohen T, et al. Spindle imaging: a new marker for optimal timing of ICSI? Human Reproduction. 2004;19(3):649-54.
68. Cooke S, Tyler J, Driscoll G. Meiotic spindle location and identification and its effect on embryonic cleavage plane and early development. Human Reproduction. 2003;18(11):2397-405.
69. Moon JH, Hyun CS, Lee SW, Son WY, Yoon SH, Lim JH. Visualization of the metaphase II meiotic spindle in living human oocytes using the Polscope enables the prediction of embryonic developmental competence after ICSI. Human Reproduction. 2003;18(4):817-20.

[Downloaded from jhrd.trjums.ac.ir on 2026-02-04]
[DOI: 10.61882/jhrd.3.2.29]

70. Tomari H, Honjo K, Kunitake K, Aramaki N, Kuhara S, Hidaka N, et al. Meiotic spindle size is a strong indicator of human oocyte quality. Reproductive medicine and biology. 2018;17(3):268-74.
71. Swain JE, Pool TB. ART failure: oocyte contributions to unsuccessful fertilization. Human reproduction update. 2008;14(5):431-46.
72. Campos G, Sciorio R, Esteves SC. Total fertilization failure after ICSI: insights into pathophysiology, diagnosis, and management through artificial oocyte activation. Human reproduction update. 2023;29(4):369-94.
73. La Sala GB, Nicoli A, Villani MT, Di Girolamo R, Capodanno F, Blickstein I. The effect of selecting oocytes for insemination and transferring all resultant embryos without selection on outcomes of assisted reproduction. Fertility and sterility. 2009;91(1):96-100.
74. Petersen C, Oliveira J, Mauri A, Massaro F, Baruffi R, Pontes A, et al. Relationship between visualization of meiotic spindle in human oocytes and ICSI outcomes: a meta-analysis. Reproductive biomedicine online. 2009;18(2):235-43.

[Downloaded from jhrd.trjums.ac.ir on 2026-02-04]

[DOI: 10.61882/jhrd.3.2.29]

Torbat Jam University of Medical Sciences
Health Research and Development Journal
Vol. 2, No. 3 May, 2025

A Systematic Review of Oocyte Morphological Features and Their Association with In Vitro Fertilization (IVF/ICSI) Outcomes

Zahra Saadatian (PhD)[1], Shadan Navid (PhD)[2]

Systematic Reviwe

Abstract

Background and purpose: The selection of oocytes with optimal developmental potential can significantly improve the overall success rates of in vitro fertilization (IVF). This is particularly crucial in countries where legal, cultural, or religious constraints limit the generation of surplus embryos. This systematic review aimed to assess the association between oocyte morphological characteristics and IVF/ICSI outcomes.

Methods: This review was conducted in accordance with the PRISMA guidelines. A comprehensive literature search was performed using electronic databases including MEDLINE, ISI Web of Knowledge, Science Citation Index, Cochrane Controlled Trials Register, and Ovid. Only English-language studies were included, and case reports were excluded. Inclusion/exclusion criteria, study screening processes, and quality assessment protocols were clearly defined and implemented. The keywords used in the search were also listed as article keywords.

Results: Findings indicate that specific morphological features of oocytes—such as zona pellucida thickness, homogeneity of central cytoplasmic granulation, and presence of a meiotic spindle detectable via polarized light microscopy—are positively associated with higher success rates in IVF/ICSI. However, characteristics such as the shape of the polar body and the perivitelline space yielded inconsistent results across studies. These observations suggest a predictive potential for certain morphological markers, although the lack of standardized assessment criteria remains a major limitation

Conclusion: Morphological assessment of oocytes appears to be a useful tool for selecting high-quality oocytes and improving IVF outcomes. Nevertheless, further research is required to standardize evaluation criteria and validate their predictive value across broader clinical settings.

Keywords: Oocyte Quality, Meiotic Spindle, Zona Pellucida

Corresponding author: Shadan Navid, Department of Anatomical Sciences, School of Medicine, Social Determinants of Health Research Center, Gonabad University of Medical Science, Gonabad, Iran
Phone: +98 912 234 2022 Email: navidshadan@gmail.com
1. Assistant Professor of Medical Genetics, Department of Physiology, School of Medicine, Infectious Diseases Research Center, Gonabad University of Medical Sciences, Gonabad, Iran.
2. Assistant Professor of Anatomical Sciences, Department of Anatomical Sciences, School of Medicine, Social Determinants of Health Research Center, Gonabad University of Medical Science, Gonabad, Iran

Received: 16.04.2025 **Revised**: 29.05.2025 **Accepted**: 04.06.2025

[Downloaded from jhrd.trjums.ac.ir on 2026-02-04]

[DOI: 10.61882/jhrd.3.2.29]